AUS DEM RÖNTGENINSTITUT DES KANTONSPITALS ZÜRICH
LEITER: PROF. DR. H. R. SCHINZ

BEITRÄGE ZUR RÖNTGENDIAGNOSTIK DER CHOLELITHIASIS

INAUGURAL-DISSERTATION

ZUR

ERLANGUNG DER DOKTORWÜRDE

DER

MEDIZINISCHEN FAKULTÄT DER UNIVERSITÄT ZÜRICH

VORGELEGT

VON

FRITZ ROMANG

VON BERN UND GSTEIG, KANTON BERN

GENEHMIGT AUF ANTRAG VON HERRN PROF. DR. MED. P. CLAIRMONT

ZÜRICH 1927

BUCHDRUCKEREI HESSE & BECKER, LEIPZIG

Die Arbeit ist in den Fortschritten auf dem Gebiete der Röntgenstrahlen, Band XXXV, Heft 6, 1927 (Georg Thieme / Verlag / Leipzig), erschienen.

R. UNIV.
BIBLIOTHEEK
LEIDEN

Der vorliegenden Untersuchung liegen die im Verlauf der letzten 5 Jahre im Röntgeninstitut des Kantonspitals Zürich erhobenen Röntgenbefunde bei Patienten zugrunde, die wegen eines vermutlichen Gallensteinleidens zur röntgenologischen Untersuchung kamen[1]).

Die ersten Versuche des röntgenologischen Gallensteinnachweises gehen auf den Beginn der Röntgenära zurück. Durch die Entdeckung Grahams scheiden sich die Bestrebungen in der Röntgenologie der Gallenblase in zwei Richtungen: Einmal den Nachweis der pathologisch veränderten Gallenblase durch das einfache Röntgenbild, zweitens die Anwendung einer besonderen Technik, analog der Kontrastfüllung des Darmtraktes, um die den Röntgenstrahlen nur schwer zugängliche Gallenblase besser zur Anschauung zu bringen. Das hier behandelte Material wurde größtenteils nach der ersteren Methode gewonnen, über die Resultate mit der Grahamschen Methode soll dann in einem besonderen Abschnitt berichtet werden.

Früher bestritt man die Wichtigkeit der Darstellung der Gallensteine durch das Röntgenverfahren (Kehr), da dadurch die operative Behandlung von Gallensteinträgern veranlaßt würde, bei denen der harmlose Charakter ihres Leidens eine solche gar nicht erheischt. Demgegenüber möchten wir entgegnen, daß jede sichere Diagnose einen großen Fortschritt darstellt gegenüber einer reinen Vermutungsdiagnose, und daß der röntgenologische Nachweis von Gallensteinen ja noch nicht implizite die Indikation zur Operation bedeutet. Wenn wir ferner berücksichtigen, daß gerade bei Beschwerden im rechten Hypochondrium die Diagnosestellung überhaupt außerordentlich schwierig ist, so werden wir jedes Hilfsmittel, das zur Klärung der Situation beiträgt, gerne heranziehen, falls es leicht anwendbar ist und ohne Gefahren für den Patienten. Das Ziel unseres diagnostischen Handelns ist dabei nicht nur der einwandfreie Nachweis von Gallensteinen, sondern der Entscheid, ob es sich im Moment der Untersuchung um einen aktiven Prozeß handelt oder nur um Residuen einer durchgemachten Erkrankung. Wenn es auch umstritten ist, ob Gallensteine nur unter pathologischen Verhältnissen entstehen können (Naunyn), oder ob sie auch in einer durchaus normalen Gallenblase sich bilden können (Aschoff), so muß es doch als gesichert gelten, daß Gallensteine, ohne irgendwelche Beschwerden zu verursachen, in der Gallenblase sich aufhalten können.

Unser Vorgehen ist dabei folgendes: Wir untersuchen die Gallenblase mit Hilfe einer Röntgenaufnahme ohne Kontrastmittel, forschen nach indirekten Zeichen einer Gallenblasenaffektion bei Füllung des Magen-Darmkanals mit Kontrastmahlzeit und schließen daran eventuell eine Darstellung der Gallenblase nach Graham an.

---

[1]) Den Direktoren der chirurgischen Universitätsklinik (Prof. Dr. P. Clairmont) und der medizinischen Universitätsklinik (Prof. Dr. O. Naegeli) bin ich für die Überlassung der Krankengeschichten und für Unterstützung bei der Abfassung der Arbeit zu größtem Danke verpflichtet.

I. Der direkte Röntgennachweis von Gallensteinen.

Das Studium der Literatur zeigt, daß die Angaben über die Röntgendarstellung von Gallensteinen außerordentlich schwankende sind. Amerikanische Autoren, z. B. Pfahler, Levis, George und Cole u. a., können über außerordentlich hohe Prozentzahlen von positiven Gallensteinbefunden im Röntgenbild berichten. Schütze will in 50% positive Befunde erhoben haben, Béclère und Lignac kommen sogar auf 80% usw. Andere Autoren, wie Altschul und Pribram, betrachten hingegen den direkten Nachweis der Gallensteine als eine Ausnahme und warnen davor, unbestimmte Schattenbildungen im rechten Hypochondrium ohne weiteres als Gallensteinschatten anzusprechen, da differentialdiagnostisch auch verkalkte Mesenterialdrüsen, Kotsteine, Nierensteine usw. in Frage kommen, um so mehr, als die Verschattung im fraglichen Gebiete leicht eine Scheinbestätigung durch die Operation erfahren könne.

Die differenten Urteile der Literatur mögen zum Teil darin begründet sein, daß der Maßstab der Kritik ein verschiedener ist, daß ferner geographische Differenzen innerhalb einzelner Länder in der Häufigkeit der Cholelithiasis und in der Art der Zusammensetzung der Gallensteine vorkommen, und daß drittens endlich auch die Technik und die Zahl der Röntgenaufnahmen eine verschiedene ist. Es werden immer wieder neue Vorschläge über die anzuwendende Strahlenqualität, über die Lagerung und die Vorbereitung der Kranken gemacht, worüber Haenisch ausführlich berichtet. Die Amerikaner z. B., und auch die Franzosen Béclère und Lignac, machen eine große Anzahl von Aufnahmen — bis zu 40 — mit verschiedener Strahlenqualität und im Verlauf von mehreren Tagen. Es ist wohl nicht zu bestreiten, daß dadurch mehr Chancen für den positiven Steinnachweis vorhanden sind als bei einer oder zwei Röntgenaufnahmen.

Unsere Resultate mußten mit einfachen Mitteln erreicht werden. Es wurde also nur eine Durchleuchtung und daran anschließend eine Aufnahme hergestellt. Die Aufnahmetechnik war dabei folgende: Der Patient erhält am Tage vor der Aufnahme nur flüssige Kost und wird gleichzeitig vorher noch mit Rhizinus abgeführt. Die Aufnahme erfolgte in flacher Bauchlage mit Buckyblende in einem Fokusplattenabstand von 65 cm bei Atemstillstand in Mittelstellung. Die Härte der Röhre beträgt etwa 70—80 Kilovolt, die Belastung zirka 80 Milliampere und die Exposition etwa 0,2—0,4 Sekunden, je nach der Dicke des Patienten. Es werden immer zwei Verstärkungsschirme verwendet. Durch die Verwendung der Buckyblende scheint uns ein wesentlicher Fortschritt erzielt worden zu sein. Die Bilder sind natürlich viel weniger flau und kontrastlos als früher und deshalb feinere Schattenbildungen leichter zu erkennen.

Einzelne Autoren, wie Schittenhelm und Wels sowie Henschen, empfehlen eine vorausgehende Luftfüllung des Duodenums, letzterer nach Entleerung der Gallenblase mittels Einführung einer $33^1/_3$proz. Magnesiumsulfatlösung durch die Einhornsche Duodenalsonde. In einem Falle wurde auch bei unserem Material diese Methode versucht, die Gallenblase war aber durch eine Kolonschlinge verdeckt und nicht zur Darstellung zu bringen. Wieder andere Autoren empfehlen vorherige Luftfüllung des Kolons, z. B. Haenisch. Wie gesagt, haben wir auf alle diese Techniken verzichtet, nachdem uns Untersuchungen der Gallenblase nach Anlegung eines Pneumoperitoneums gezeigt haben (zwei Fälle), daß auf solche Weise der Prozentsatz positiver Befunde nicht erhöht werden kann. Das Pneumoperitoneum hat sich zur Darstellung der Gallenblase auch nach anderen übereinstimmenden Berichten nicht bewährt.

Wir möchten hier vorwegnehmen, daß wir mit unserer einfachen Technik unter 71 untersuchten Fällen 21 einwandfrei positive Befunde zu verzeichnen hatten, was zirka 30% entspricht. In 12 von den angeführten 21 positiven Fällen wurde operiert und der Röntgenbefund jedesmal bestätigt. Wir werden einzelne der Krankengeschichten im Detail noch anführen, vorerst aber die physikalischen Grundlagen des Gallensteinnachweises erörtern.

Es sind sich alle Autoren darüber einig, daß sich sämtliche Gallensteine aus Cholesterin zusammensetzen, das einer organischen Grundmasse angelagert ist. Daneben finden wir Bilirubinkalk und in einzelnen Fällen auch anorganischen Kalk in Form von Kalziumkarbonat oder auch von etwas Kalziumphosphat. Eine genauere Einteilung der Gallensteine ist dabei recht schwierig, da jede solche nicht erschöpfend ist und vielfach falsche Vorstellungen von dem bunten Heer der Steine erweckt (Naunyn). Die Mengenverhältnisse dieser Stoffe, speziell des Cholesterins, Bilirubinkalkes und anorganischen Kalkes sind recht schwankende. Wir unterscheiden nach diesen Mengenverhältnissen:

1. Sogenannte reine Cholesterinsteine, die zu etwa 95% aus Cholesterin bestehen, immer aber auch etwas Bilirubinkalk enthalten. Sie kommen isoliert vor und sind radiär gebaut. Bildungsort: Gallenblase.

2. Sogenannte reine Bilirubinkalksteine, die aber immer noch 30—40% Cholesterin enthalten. Aschoff nennt sie erdige Pigmentsteine. Sie kommen in Ein- oder Mehrzahl vor, sind ei- oder ausgußförmig, gleichmäßig geschichtet, aber ohne besonderes Zentrum. Bildungsort: Gallenwege.

3. Gemischte Steine, die zur Hauptsache aus Cholesterin bestehen, denen aber Bilirubinkalk und anorganischer Kalk ein- und angelagert ist. Der Cholesteringehalt schwankt ungefähr von 70—90%; diese Steine sind meist geschichtet und werden deshalb von Aschoff Cholesterinpigmentkalksteine genannt. Es handelt sich dabei um infektiöse Steinbildung. Die Form, Größe und Zahl (zu mehreren bis Tausende) und das Aussehen dieser Steine wechselt außerordentlich. Sie sind deutlich geschichtet und bestehen aus Zentrum und Schale. Bildungsort: Gallenblase. Man kann immerhin zwei große Gruppen unterscheiden:

a) Facettierte Cholesterinpigmentkalksteine, welche gewöhnlich herdenweise in größerer Zahl auftreten.

b) Walzenförmige oder tonnenförmige Cholesterinpigmentkalksteine, die nur in der Einzahl oder in ganz wenigen Exemplaren vorhanden sind. Sie besitzen meist eine facettierte Fläche dort, wo sie sich berühren, ein nichtfacettiertes, feinhöckeriges Relief dort, wo sie der Schleimhaut anliegen. Sie sind dabei meistens festsitzend, zum Unterschied von den zahlreichen facettierten, frei beweglichen Cholesterinpigmentkalksteinen.

Diese Einteilung richtet sich nach den Mengenbestandteilen der Steinbildner, also des Cholesterins, des Pigmentes und des Kalkes. Vom pathogenetischen Standpunkte aus wäre natürlich eine Klassifikation der Gallensteine nach der Art ihrer Entstehung wichtiger, doch sind hier die Meinungen noch getrennt. Für den reinen, grob kristallinisch gebauten Cholesterinstein nimmt Naunyn eine aszendierende Infektion der Gallenwege an, welche den „steinbildenden Katarrh der Gallenblasenschleimhaut" erzeugt, während Aschoff vermutet, daß es sich um das Aussedimentieren von Cholesterin aus der Galle handelt, ohne daß dabei eine Entzündung mit im Spiele ist. Die letzte Ursache der reinen Cholesterinsteinbildung sei eine Stoffwechselstörung. Auch für den reinen Pigmentstein vermutet Aschoff eine Dyskrasie oder reine Stauung, Naunyn eine Entzündung. Einig sind sich beide Autoren darüber, daß die gemischten Steine im Anschluß an eine Infektion der Gallenwege und in Verbindung mit Gallenstauung zustande kommen. Der Aufbau und Umbau der Steinanlagen ist dabei ein höchst komplexes, physikalisch-chemisches Phänomen. Einzelne Steine lassen dabei die Geschichte ihres Schicksals aus der Art ihres Aufbaues ablesen. So wird von Aschoff und Bacmeister der Kombinationsstein geschildert, der nach den Autoren aus einem nichtentzündlich gebildeten Kern reinen Cholesterins und einer entzündlich gebildeten Schale von Cholesterinpigmentkalk bestehen soll, oder eine andere Art von Kombinationssteinen, bei welchen die verschiedenen Arten von Gallenblasensteinen eine neue Schale aus weichem, erdigem, cholesterinreichem Bilirubinkalk enthalten.

Die Röntgenuntersuchung gallensteinkranker Individuen hat also nicht nur die Frage zu entscheiden, ob Gallensteine röntgenologisch nachweisbar sind oder nicht, worauf ja, wie

wir einleitend angeführt haben, die verschiedensten Antworten erteilt worden sind, sondern sie soll bei positivem, röntgenologischem Gallensteinnachweis auch ein Urteil über die Zahl und über die Art der Steine abgeben, ja sie ist vielleicht auch imstande, zum Streit um die Pathogenese wichtige Beiträge zu liefern.

Wir wollen vorerst das Absorptionsvermögen der verschiedenen aufgezählten Steine untersuchen. Es handelt sich dabei nicht um absolute Absorptionswerte, sondern um das relative Absorptionsvermögen gegenüber dem umgebenden Medium, also der Galle, der Gallenblasenwand und der Leber. Konkremente, die röntgenologisch darstellbar sein sollen, müssen also entweder ein höheres oder ein geringeres Absorptionsvermögen als die umgebenden Weichteile aufweisen.

Das Absorptionsvermögen für Röntgenstrahlen ist proportional etwa der 4. Potenz (genauer der 3,72. Potenz für das diagnostisch verwendete Röntgenstrahlenspektrum) der Ordnungszahl (Z), der Dichte (d) und der Dicke des Objektes (D), gleiche Strahlenqualität vorausgesetzt: $A \sim Z^{3,72}, d, D$ ·

wobei A das Absorptionsvermögen, Z die Ordnungszahl, d die Dichte und D die Dicke des Objektes bedeutet.

Die Absorptionsfähigkeit ist dabei eine Atomeigenschaft und errechnet sich für Verbindungen und Gemische rein additiv aus dem Absorptionsvermögen der einzelnen Elemente.

Wir wollen theoretisch für die Hauptbestandteile der Gallensteine das Absorptionsvermögen des Cholesterins, des Bilirubinkalks und des Kalziumkarbonates berechnen, und zwar im Vergleich zur Absorption des Wassers, denn es ist eine längst festgestellte Tatsache, daß Wasser praktisch gleich stark Röntgenenergie absorbiert wie Muskulatur, Bindegewebe, Knorpel, Blut, Galle, Exsudate usw.

Wenn wir das atomare Absorptionsvermögen eines Elementes bestimmen wollen, so müssen wir dessen Atomnummer in die 3,72. Potenz erheben und vergleichen mit der betreffenden Potenz anderer Elemente. Ein Atom Sauerstoff mit der Atomnummer 8 absorbiert z. B. viel weniger als ein Atom Kalzium mit der Atomnummer 20, denn: $20^{3,72} : 8^{3,72} = 30{,}18$,
d. h. ein Kalziumatom absorbiert 30mal stärker als ein Sauerstoffatom.

Hat man es mit einer Verbindung oder mit einem Gemisch zu tun, so berechnet sich die reine Absorption der Verbindung oder des Gemisches additiv aus den Teilabsorptionen ihrer Atome. Die Absorption eines Moleküls Kalziumkarbonat ($CaCO_3$) beträgt z. B., da Kalzium die Atomnummer 20, Kohlenstoff die Atomnummer 6 und Sauerstoff die Atomnummer 8 hat:

$$CaCO_3 = 20^{3,72} + 6^{3,72} + 3 \cdot 8^{3,72} = 76\,806{,}27.$$

Praktisch interessiert uns jedoch nicht die Atomabsorption, sondern die Absorption in der Massenschichtdicke. Wir müssen also die Größe $Z^{3,72}$ durch das Atomgewicht a dividieren, um Vergleichswerte zu bekommen. Den Ausdruck $\frac{Z^{3,72}}{a}$ nennen wir die Absorptionszahl eines Elementes. Die Berechnung der Absorptionszahl für eine Verbindung ist dann leicht nach dem Additionsgesetz.

Aus den erhaltenen Absorptionszahlen lassen sich leicht die relativen Absorptionswerte, bezogen auf Wasser = 1, auf die es uns in der praktischen Röntgendiagnostik ankommt, berechnen, und zwar für gleiche Masse (Kolonne 4 der folgenden Tafel) und für gleiche Schichtdicke (Kolonne 5 der folgenden Tafel). Man erhält nämlich die relativen Absorptionswerte für gleiche Masse, indem man die Absorptionszahl der betreffenden Substanz durch die Absorptionszahl für Wasser = 127 dividiert. Um die relative Absorption pro gleiche Schichte zu bekommen, muß man die Werte der Kolonne 4 der untenstehenden Tafel mit der Dichte d multiplizieren.

Diese Berechnungen haben wir für die uns interessierenden Substanzen Wasser, Cholesterin, Bilirubinkalk und Kalziumkarbonat ausgerechnet. Sie sind in der nachfolgenden Tabelle enthalten:

Tabelle 1.

Substanz	Formel	Molekulargewicht	Dichte d	Absorptionszahl	Relative Absorption pro Masse	pro Schicht
Wasser	H_2O	18	1	127	1,00	1,00
Cholesterin	$C_{27}H_{46}O$	386	1,046	61,2	0,482	0,504
Bilirubinkalk . .	$(C_{32}H_{34}O_6N_4)$ 2 Ca	1180	1,3430[1])	96	0,756	1,015
Kalziumkarbonat	$CaCO_3$	100	2,5	768	6,05	15,15

Aus der Tabelle ersehen wir folgendes:

1. Reine Cholesterinsteine absorbieren Röntgenstrahlen etwa nur halb so stark wie eine gleich dicke Schicht Wasser. Theoretisch sollten sie sich also auf der Röntgenaufnahme als Aufhellung zu erkennen geben. Sie absorbieren ungefähr gleich wie eine gleich dicke Fettschicht, die innerhalb der übrigen Weichteile sich ja auch gelegentlich im Röntgenbild abzeichnet. Um röntgenologisch nachgewiesen werden zu können, müssen diese Cholesterinsteine eine gewisse Größe aufweisen, und zudem muß mit möglichst weicher Strahlung gearbeitet werden, mit Rücksicht auf die geringen Absorptionsdifferenzen zwischen dem Stein und dessen Umgebung. Unter günstigen Verhältnissen erscheint es also nicht ausgeschlossen, daß diese Steine durch eine Aufhellung sich bemerkbar machen können (Schütze u. a.).

2. Reine Bilirubinkalksteine weisen praktisch das gleiche Absorptionsvermögen wie Wasser auf. Sie entgehen deshalb vollständig dem direkten Röntgennachweis.

3. Gemischte Steine sind röntgenologisch direkt nachweisbar dank ihres Gehaltes an anorganisch gebundenem Kalk, falls dieser Kalkgehalt ein erheblicher ist, denn Kalziumkarbonat absorbiert sechsmal stärker als Wasser pro gleiche Masse. Bei gleicher Schichtdicke aber absorbiert Kalziumkarbonat fünfzehnmal stärker als Wasser.

Dies sind die theoretischen Grundlagen, welche uns weitgehend Aufschluß geben über das, was wir praktisch zu erwarten haben. Nur solche Gallensteine dürften praktisch nachweisbar sein, welche genügende Mengen Kalk enthalten in Form von anorganisch gebundenem Kalzium.

Die vorgenommene Röntgenuntersuchung hat ergeben, daß die positiven Steinbefunde sich etwa nach zwei Typen anordnen lassen: 1. mit zahlreichen facettierten Steinen prall gefüllte Gallenblasen, welche stark kalkhaltig sind, wobei die zahlreichen Steine unter sich mehr oder weniger gleich groß sind und wohl ungefähr zur gleichen Zeit entstanden sind im Zusammenhang mit einem entzündlichen Prozeß der Gallenblase; 2. Gallenblasen, die nur einen oder einige wenige große Steine enthalten, welche an einer Kalkschale erkennbar sind, währenddem das Zentrum der Steine nicht stärker absorbiert als die umgebenden Weichteile. Solche Steine heißen auch geschichtete Cholesterinsteine.

Der Nachweis von Kalk ist besonders deshalb wichtig, weil er uns nicht nur die Existenz von Steinen, die Zahl der Steine und ihren Sitz anzeigt, sondern weil die Anwesenheit von Kalk auch darauf hindeutet, daß entzündliche Prozesse bei der Entstehung der Steine im Spiele waren.

Einige einschlägige Fälle sollen das Gesagte belegen:

Fall 1. Frau H. F. Erster Schmerzanfall, welcher als Gallensteinkolik gedeutet wird, vor 5 Jahren. Seither dauernd Gallenblasengegend etwas druckempfindlich. Vor 4 Wochen zweiter Anfall. Dabei Beginn der Schmerzen in der Magengegend, 1 bis 1½ Stunden nach dem Essen. Da sich die Attacken alle 3 bis 4 Tage wiederholten, wurde Spitalaufnahme angeordnet. Ein Ikterus bestand nicht. Im Spital ein typischer Kolikanfall. Die Röntgendurchleuchtung des Magens zeigt einen normalen Magen und ein normales Duodenum. Nach 4 Stunden ein mittelgroßer Rest. Die Röntgenaufnahme der Gallenblasengegend zeigt eine mit Steinen prall gefüllte Gallenblase. Ein weiterer größerer Stein findet sich im Gallenblasenhals, 2 ähnliche Steine sind im Ductus cysticus zu sehen.

[1]) Die Dichte von Bilirubinkalk wurde von Herrn Dr. Herzfeld für die aus Gallensteinen frisch isolierte Verbindung bestimmt.

Die Steine sind facettiert. Die röntgenologische Schlußdiagnose lautet: Zahlreiche kleinkirschkerngroße Gallenblasensteine, 1 Halsstein, 2 Zystikussteine. Dem Kalkgehalt nach dürfte es sich um gemischte Steine handeln, wobei der Kern strahlendurchlässiger und vermutlich also cholesterinreicher ist. (Vgl. Abb. 1.)

Operation: Die Gallenblase überragt den Leberrand um 3 cm. Sie ist mit kleinen gut durchtastbaren Steinen prall gefüllt. Es sind keine frisch entzündlichen Veränderungen an derselben zu beobachten und nur wenige alte Verwachsungen. Ein großer Stein befindet sich im Zystikus. Die Röntgenaufnahme der herausgenommenen Gallenblase (Abb. 2) zeigt die außerordentliche Undurchlässigkeit der Steine. Am eröffneten Präparat konstatiert man wenig, zähflüssige Galle, die Wand der Gallenblase hat etwa eine Stärke von 2—3 mm.

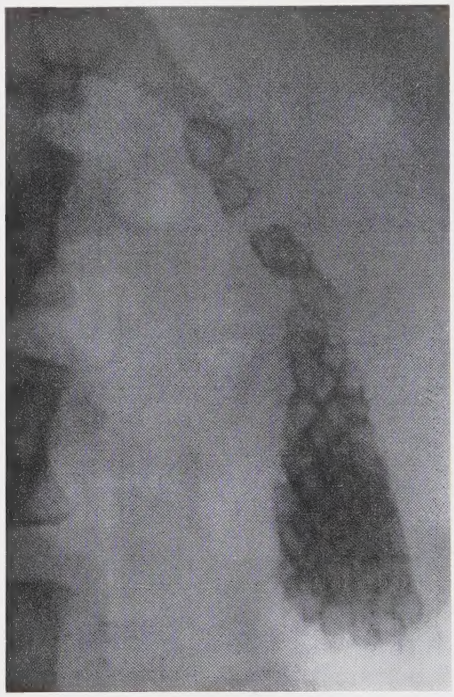

Abb. 1. (Fall 1, Frau H. F.) Mit einer großen Anzahl von facettierten Steinen prall gefüllte Gallenblase. Ein größerer Stein im Gallenblasenhals, 2 Steine im Zystikus. Es handelt sich um facettierte Cholesterinkalksteine der Gallenblase, zum Teil auch um Kombinationssteine (Ductus cysticus).

Abb. 2. Röntgenaufnahme der exstirpierten Gallenblase von Fall 1.

Einen ähnlichen Befund haben wir in einem andern Falle erheben können:

Fall 2. Frl. H. Beginn des Leidens vor 16 Jahren. Die Patientin litt häufig an Magenkrämpfen, die meist nachts oder eine halbe Stunde nach dem Essen auftraten. Mit der Zeit dauerten dann die Krämpfe weniger lang, wurden dafür aber intensiver; darauf jahrelang wieder völlig beschwerdefrei. Vor 10 Tagen traten wieder neuerlich die Schmerzanfälle auf, die sich in ihrer Intensität zur Unerträglichkeit steigerten. Bei der klinischen Untersuchung überragt der Leberrand den Rippenbogen um Handbreite. Das ganze Abdomen ist druckempfindlich; die Magenausheberung liefert normale Befunde.

Bei der Röntgendurchleuchtung des Magens findet man einen kleinen 4-Stundenrest. Nach neuerlichem Trinken von Bariumaufschwemmung füllt sich ein hakenförmiger, orthotonischer, durchaus normaler Magen, der sich in einen normalen Bulbus duodeni und in ein nichtverzogenes übriges Duodenum entleert. Rechts davon sieht man auch bei der Durchleuchtung eine steingefüllte Gallenblase. Sie enthält zahlreiche multiple, facettierte, erbsen- bis haselnußgroße Steine, die als siegelringförmige Schatten erkennbar sind. Eine Aufnahme zeigt außerdem einen kirschgroßen Stein hoch oben im Ductus cysticus weit weg von der Gallenblase (vgl. Abb. 3). Auf der Aufnahme sieht

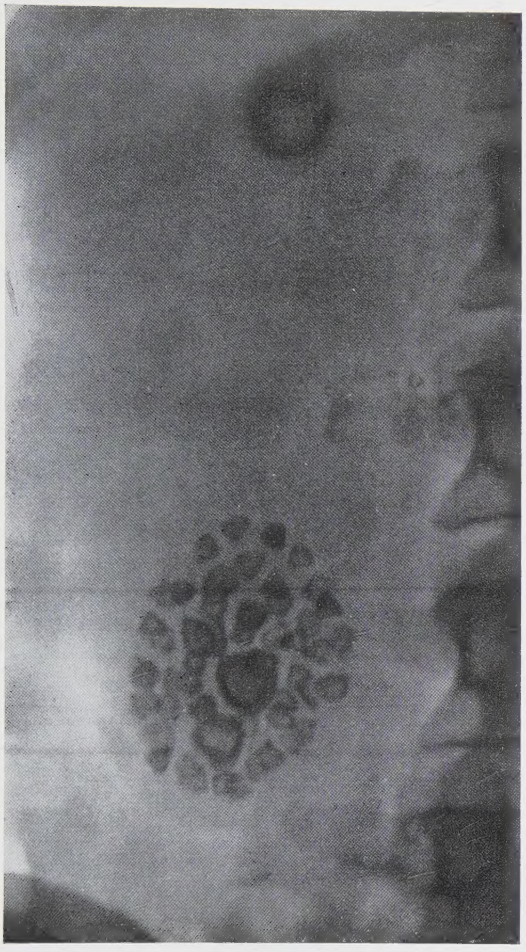

Abb. 3. (Fall 2, Frau H.) Zahlreiche, unter sich mehr oder weniger gleichartige, facettierte Gallenblasensteine mit einem größeren Stein im Zentrum (Kombinationsstein?). Ein weiterer großer Stein ist im Zystikus inkarzeriert, hart vor der Einmündung desselben in den Ductus choledochus communis. Man erkennt auch die deutlich verdickte Gallenblasenwand am Fundus.



Abb. 4. Verkleinerte photographische Aufnahme verschiedener Gallensteine. Nr. 1 = Zystikusstein von Fall 2 (vgl. Abb. 3). Gewicht 6,735 g. Nr. 2 = Einzelner Gallenblasenstein von Fall 2 (vgl. Abb. 3). Gewicht 1,392 g. Nr. 3 = Gemischter Stein von Fall 9, äußerlich als reiner Cholesterinstein imponierend. Gewicht 2,940 g. Nr. 4 = Facettierte, kleine Bilirubinkalksteine. Gewicht aller zusammen 0,535 g. Nr. 5 = Gemischter Stein (vgl. Cholezystogramm des Falles 17 Abb. 16). Gewicht 2.585 g.

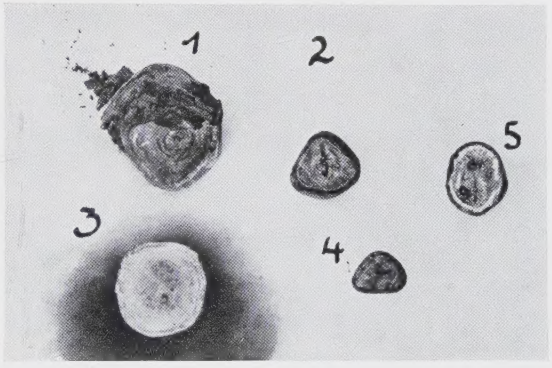

Abb. 5. Querschnitte der in Abb. 4 von außen dargestellten Gallensteine.

man auch die deutlich verdickte Gallenblasenwand, die sich vom geblähten Kolon deutlich abhebt. Röntgenologische Schlußdiagnose: Zahlreiche facettierte Gallensteine (gemischte Steine) in einer wandverdickten Gallenblase; ein größerer Stein vermutlich an der Mündung des Zystikus in den Choledochus oder bereits im Choledochus.

Operation: Man findet einen graurötlichen Tumor, der die stark vergrößerte Gallenblase darstellt. Netz und Kolon sind mit der Gallenblase verwachsen. Die Gallenblase ist mit Steinen prall gefüllt. Die Gallenblasenwand ist etwas verdickt, die Schleimhaut zum größten Teil zerstört, und in der Muskularis und Submukosa finden sich zahlreiche Entzündungsherde. In einer Ausbuchtung des Zystikus, kurz oberhalb der Einmündungsstelle in den Choledochus, liegt ein kieselgroßer, inkarzerierter Stein.

Eine Außenansicht dieses Zystikussteines zeigt Nr. 1 in Abb. 4, einen Querschnitt dieses Steines Nr. 1 in Abb. 5, während Nr. 2 in Abb. 4 und 5 den Querschnitt und die Aufsicht eines Gallenblasenbewohners bei derselben Patientin zeigt. Aus den Bildern ist die Verwandtschaft zwischen den beiden Konkrementen leicht zu erkennen. Der Kern des Zystikussteines dürfte wahrscheinlich ein ausgewanderter Gallenblasenstein sein, der sich am Ort der Inkarzeration

mit einer erdigen, lockeren Schale umgeben hat. Diese beiden Steine wurden auch chemisch untersucht, indem das Cholesterin durch Chloroform extrahiert und der nichtextrahierbare Rückstand gewogen und mit dem Totalgewicht des Steines verglichen wurde. Es ergaben sich folgende Werte:

	Gesamtgewicht	davon nicht extrahierbarer Rückstand in Gewichtsproz.
Zystikusstein . . .	6,735 gr	31,8 %
davon die Schale .	2,865 gr	20,9 %
der Kern .	3,870 gr	42,9 %
Gallenblasenstein.	1,392 gr	49,8 %

Die Röntgenuntersuchung der Steine nach Herausnahme aus der Gallenblase zeigt besser als die Röntgenaufnahme in vivo die Zusammensetzung des Ductus-cysticus-Steines aus einem intensiv schattengebenden Kern, einer mittelstark schattengebenden mittleren Zone und aus einer kaum schattengebenden äußeren Schicht (vgl. Nr. 1 in Abb. 6). Entsprechend dem Trockenrückstand ergibt auch die Röntgenaufnahme eines Gallenblasensteines derselben Patientin (vgl.

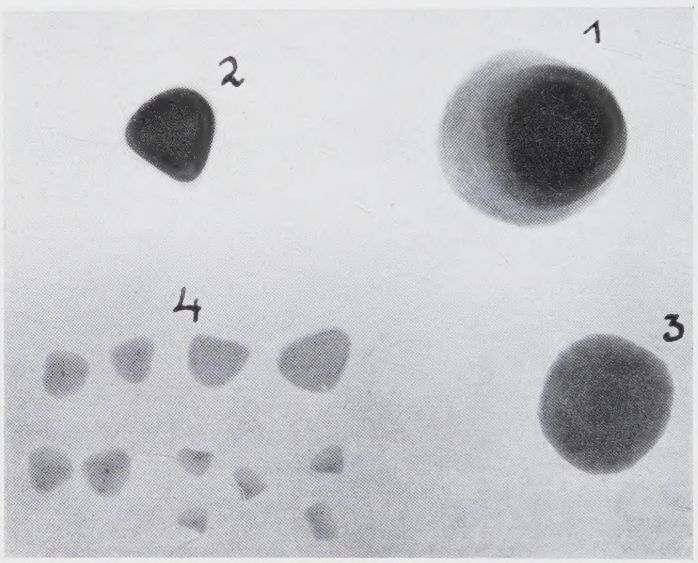

Abb. 6. Röntgenaufnahme der in Abb. 4 u. 5 dargestellten Gallensteine in Luft. Nr. 1 = Trockenrückstand im Kern 42,8 %, in der Schale 20,9 %. Nr. 2 = Trockenrückstand 49,8 %. Nr. 3 = Trockenrückstand 10,2 %. Nr. 4 = Trockenrückstand 21,4 % Bei diesen Steinchen, die recht klein sind, ist der absolute Kalkgehalt natürlich auch sehr gering und der Röntgennachweis in vivo deshalb unmöglich.

Nr. 2 in Abb. 6) einen intensiven Schatten. Der hohe Kalkgehalt, einerseits des Gallenblasensteines und anderseits des Kernes des Zystikussteines, hat natürlich zu der einwandfreien Darstellung im Röntgenbild geführt.

Weniger deutlich, aber auf guten Aufnahmen mit Buckyblende doch mit Sicherheit zu erkennen, sind gemischte Steine, welche viel weniger Kalk enthalten als die soeben angeführten Beispiele. So zeigte in einem Falle das Röntgenogramm nur eine feine, netzförmige Schattenzeichnung in der Gegend der Gallenblase, die zweifellos als Gallensteinschatten angesprochen werden mußte. Die einzelnen Steine sind in diesem Falle nicht deutlich voneinander unterschieden, sondern die Diagnose mußte sich darauf beschränken, zu erklären, daß sich eine mit Steinen gefüllte Gallenblase vorfindet, deren Kalkgehalt ein relativ geringer sei. Tatsächlich bestätigte die Operation den Röntgenbefund. Zwei der in großer Zahl gefundenen, linsen- bis haselnußgroßen, gemischten Cholesterinpigmentkalksteine wurden chemisch unter-

sucht: der eine (Gewicht 2,190 g) ergab 15%, der andere (Gewicht 0,735 g) ergab 19% mit Chloroform nicht ausziehbaren Trockenrückstand.

Wenn der Kalkgehalt solcher gemischter Steine noch niedriger ist als in dem eben besprochenen Fall, so dürften auch diese facettierten gemischten Steine dem Röntgennachweis entgehen. Der Cholesteringehalt wird dann vermutlich über 85% betragen, der Gehalt an nichtextrahierbarem Rückstand höchstens 15%.

In 50% sämtlicher Fälle, bei denen man bei der Operation eine prall mit facettierten Steinen gefüllte Gallenblase fand, war bei uns der direkte Steinnachweis durch das Röntgenbild positiv ausgefallen. Wir dürfen also darauf rechnen, daß wir in der Hälfte aller Patienten, welche Träger von zahlreichen, facettierten, gemischten Steinen sind — und dieser Steintypus bei Cholelithiasis ist der weitaus häufigste —, durch eine gewöhnliche, technisch richtig ausgeführte Röntgenaufnahme einen positiven Röntgenbefund erheben können.

In den übrigen Fällen war der direkte Röntgenbefund bei uns negativ ausgefallen, auch bei Anwendung der Luftfüllung des Duodenums. Dabei hatten im letzteren Falle schwere pericholezystitische Verwachsungen zu einer starken Verziehung der Gallenblase geführt, so daß eine größere Distanz zwischen Gallenblase und Duodenum vorhanden war.

Auch die walzenförmigen oder tonnenförmigen gemischten Kalksteine sind kalkhaltig. In 14 Fällen unseres Materials wurde diese Steinart gefunden bei der direkten Röntgenaufnahme des rechten Hypochondriums, davon sind 6 Fälle operiert und der Röntgenbefund bei der Operation bestätigt worden. In neun weiteren Fällen, welche einen röntgenologisch durchaus negativen Befund ergeben hatten, wurden bei der Operation ebenfalls tonnenförmige gemischte Steine gefunden.

Abb. 7. (Fall 3, Frl. L. M.) 2 typische Ringschatten, der dritte Stein ist, dem untern rechts angelagert, nur als sehr zarter Schatten zu sehen; knieförmige Verziehung des Duodenums.

In rund 60% sämtlicher Fälle von walzenförmigen Cholesterinpigmentkalksteinen, welche in Einzahl oder in wenigen Exemplaren in der Gallenblase vorhanden sind, gelingt der positive Röntgennachweis. Wenn einzelne solche Steine und solche Steinträger dem Röntgennachweis entgehen, so liegt dies wiederum daran, daß der Cholesteringehalt der Steine zu groß, der Kalkgehalt zu gering ist, als daß Absorptionsunterschiede in vivo auftreten würden. Das Röntgenbild solcher walzenförmiger Steine ist dabei ein recht charakteristisches: Wir finden einen siegelringartigen Schatten, wie ihn Albers-Schönberg zum erstenmal gefunden und gleich richtig interpretiert hat.

Aus unserem Material möge ein Fall diesen Befund illustrieren:

Fall 3. Frl. L. M. litt seit 3 Jahren verschiedentlich an schweren Kolikanfällen im rechten Oberbauch. Seit 14 Tagen bestehen wieder neuerliche Schmerzanfälle, diesmal jedoch von der Magen-

gegend ausgehend und mit Ausstrahlung in den Rücken. Die Schmerzen sind nicht an die Nahrungsaufnahme gebunden, es bestand nie Gelbsucht und nie Erbrechen.

Klinisch läßt sich weder Druckempfindlichkeit der Gallenblasengegend noch irgendwelche Schmerzhaftigkeit oder Resistenz im übrigen Abdomen nachweisen. Durch die Röntgenuntersuchung findet der Fall seine vollständige Aufklärung: Magen o. B., kein 4-Stundenrest, die Pars superior duodeni ist deutlich nach rechts verzogen und geknickt. Ihrem Ausgusse anliegend 2 charakteristische Ringschatten. Röntgendiagnose: Cholelithiasis und, gestützt auf die Verziehung und Deformierung des Duodenums, Diagnose auf Pericholezystitis (Abb. 7).

Bei der Operation fand man eine stark geschrumpfte Gallenblase, die mit der Umgebung vollständig verwachsen war. Der Ductus cysticus hat sich durch einen großen Gallenstein in eine Ausstülpung der Gallenblase verwandelt. Es wurden 3 etwa spielwürfelgroße Steine entfernt, daneben etwa 70 bis linsengroße Konkremente. Die Gallenblasenwand war fibrinös verändert, die Schleimhaut ulzeriert. Der Befund bei der Operation war bedeutend schwerer als erwartet.

Auf Grund des Operationsbefundes, welcher nicht nur zwei, sondern drei tonnenförmige Gallensteine in der Gallenblase nachwies, wurde nun auch nach dem dritten Gallenstein auf der Aufnahme gefahndet, und in der Tat kann man neben den zwei deutlichen Siegelringschatten noch eine wolkenartige Verschattung erkennen, die oberhalb der kontrastgefüllten Flexura hepatica liegt (vgl. Abb. 7).

Die chemische Untersuchung eines der Steine (Gewicht 3,150 g) ergab 84% Cholesterin und 16% nichtextrahierbaren Rückstand.

Einige weitere Beispiele:

Fall 4. Frau A. A. Die Anamnese reicht auf 26 Jahre zurück. Patientin litt an typischen Kolikanfällen in größeren Intervallen, dabei bestand nie Ikterus und nie Erbrechen. Die Patientin wird in einem akuten Anfall eingeliefert. Der ganze Oberbauch ist hochgradig druckempfindlich, besonders rechts. In der Tiefe unter dem rechten Rippenbogen glaubt man eine schmerzhafte Resistenz zu fühlen.

Röntgenuntersuchung: Der Magen enthält 4 Stunden nach Einnahme der Kontrastmahlzeit noch einen kleinen Rest. Bei neuerlichem Trinken der Bariumaufschwemmung lassen sich an der Magenkontur keine Nischen oder sonstige pathologische Veränderungen nachweisen. Bulbus und Pars superior duodeni o. B. Eine Tubusaufnahme der Gallenblasengegend zeigt 2 haselnußgroße Steinschatten mit deutlicher Facettierung. Die Schatten liegen rechts neben dem Bulbus, der eine auf der Höhe von Th. XII, der andere im Niveau von L. I.

Operation: Man findet eine dünnwandige, wenig entzündete Gallenblase ohne irgendwelche Verwachsungen mit der Umgebung, Choledochus frei durchgängig, Galle stark eingedickt. Die Steine werden am vermutlichen Orte gefunden; sie sind sehr leicht zerbrechlich, und eine etwa 1 mm dicke härtere Schale umgibt einen aus einer dunkel gefärbten Masse locker aufgebauten Kern. Der mit Chloroform nichtausziehbare Rückstand beträgt 24% (Gewicht des untersuchten Steins 1,290 g).

Fall 5. Frl. H. S. 9jährige Anamnese des Leidens. Die Beschwerden hatten angeblich mit einem Diätfehler begonnen. Wiederholung der Schmerzanfälle nach kürzeren und längeren Pausen. Die Anfälle werden wie typische Gallensteinkoliken beschrieben. Es besteht ausgesprochene Fettintoleranz.

Klinisch fühlt man unter dem rechten Brustkorbrand eine undeutliche Resistenz, die druckempfindlich ist; sonst Abdomen o. B.

Röntgenologisch Magen und Duodenum o. B. Auf 2 Aufnahmen lassen sich 2 identische einfrankstückgroße Schatten in der Gallenblasengegend nachweisen.

Operation: Die Gallenblase ist chronisch entzündet, palpatorisch lassen sich 2 große und mehrere kleine Steine in der Gallenblase nachweisen. Das Präparat wird nicht eröffnet.

Fall 6. Frau B. S. Seit 6 Jahren bestehen bei der Patientin anfallsweise Schmerzen im rechten Oberbauch, aber nur nachts. Im Anschluß an diese Anfälle war die Patientin mehrmals einen Tag ikterisch. In letzter Zeit hatten die Anfälle den Charakter von richtigen Krämpfen angenommen und traten oft Nacht für Nacht auf. Das Abdomen ist überall weich und nicht druckempfindlich, nur bei tiefem Eindrücken im rechten Oberbauch ist eine leichte Schmerzhaftigkeit festzustellen.

Röntgenuntersuchung: Die Tubusaufnahme der Gallenblasengegend zeigt einen scharfkonturierten, pflaumengroßen Gallensteinschatten in der Höhe des L. I. Der Stein wurde bereits vor 3 Jahren anläßlich einer Magenuntersuchung entdeckt.

Operation: An der Gallenblase findet sich kurz vor der Einmündung des Zystikus eine divertikelartige Ausstülpung, in welcher der diagnostizierte Stein liegt. Die Wand der Gallenblase ist stark entzündlich verdickt.

Fall 7. Frl. F. B. Vor einem Jahr entwickelte sich bei der Patientin, anschließend an eine Appendektomie, eine Gallenblasenentzündung, die unter interner Behandlung zurückging. Nach der Entlassung begannen aber bald wieder Bauchschmerzen, die mit der Zeit immer lästiger wurden. Keine typischen Kolikanfälle, kein Erbrechen, kein Ikterus. Der praktische Arzt stellte die Diagnose Dickdarmentzündung und wies die Patientin zur klinischen Untersuchung ein.

Klinisch fand man eine deutlich lokalisierbare Druckempfindlichkeit direkt unter dem Rippenbogen in der Mitte der Leberkontur.

Röntgenuntersuchung: Etwas großer Magen mit anfänglich behinderter Füllung des Bulbus, der aber auf Druck sich dann doch vollkommen ausfüllt. Abnorme Gasblähung des Dünndarms — chronischer Ileus —, starke Motilitätsverzögerung des gesamten Dünndarmtraktes. In der Gegend der Gallenblase zirkumskripter, kirschgroßer Schatten.

Diagnose: Cholezystitis und Cholelithiasis.

Operation: Leber und Gallenblase sind sehr hoch. Die Gallenblase ist frei und vollständig normal, im Gallenblasenhals findet sich ein erbsengroßer Schatten.

Zum Fall 7 ist zu bemerken, daß die Motilitätsverzögerung nicht, wie zuerst angenommen, durch eine Cholezystitis, sondern wahrscheinlich durch Durchtrittsversuche des Steins durch den Gallengang verursacht wurde.

Fall 8. Frau I. D. Anamnestisch bestehen bei der Patientin seit 10 Jahren Magenbeschwerden mit wiederholten dumpfen Schmerzperioden ohne genauere Lokalisation der Schmerzen und ohne eigentliche Kolikanfälle.

Klinisch besteht zwischen Nabel und Processus xyphoides leichte Druckempfindlichkeit, die aber nicht genauer lokalisierbar ist. Blut im Stuhl positiv.

Röntgenuntersuchung: Penetrierendes Ulcus ventriculi curvaturae minoris mit Eindringen in die Leber.

Bei der Operation findet man neben dem diagnostizierten Ulkus eine mit Steinen prall gefüllte Blase und einen tastbaren Stein am Eingang des Zystikus.

Bei einer nachträglichen Revision des Röntgenbildes fand man den Stein recht gut. Er war übersehen worden, weil das Ulcus callosum die Aufmerksamkeit abgelenkt und auf sich gezogen hatte. Klinisch dürfte der Befund aber als nebensächlich gewertet werden, da es sich in erster Linie um ein Ulkusleiden handelte. Der gefundene Stein ist als Nr. 3 in den Abb. 4, 5 und 6 dargestellt. Der nicht mit Chloroform extrahierbare Rückstand betrug dabei nur 10%, war also relativ gering (Gewicht des Steins 2,940 g).

Fall 9. Klinisch lag die Sache ähnlich bei dieser Patientin. Der Röntgenbefund ist in Abb. 8 dargestellt. Man fand anteoperationem bei der Röntgenuntersuchung einen hochgradig ektasierten Magen bei einer Pylorusstenose. Unabhängig davon sah man 10 rundliche, kleine, stark schattengebende Gallensteine. Die Operation ergab eine exulzerierte Induration der kleinen Kurvatur dicht vor dem Pylorus mit konsekutiver Pylorusstenose (Carcinoma pylori oder vielleicht maligne entartetes Ulcus pylori). Die Gallenblase war vollständig frei von entzündlichen Veränderungen. Eine Cholezystektomie wurde wegen des schweren Allgemeinzustandes unterlassen. Wir vermuten in diesem Falle, daß es sich wohl um an $CaCO_3$ reiche Steine handelte, aber in diesem Falle vielleicht doch nicht um entzündlich entstandene Konkremente, da die Anamnese für Cholelithiasis vollständig stumm blieb. Mit Vorsicht dürfte der Befund in dem Sinne gedeutet werden, daß eine im Sinne Aschoffs dyskrasische Steinbildung vorliegt.



Abb. 8. (Fall 9.) Magenektasie infolge Pylorusstenose bei Ulcus ad pylorum. Als Nebenbefund 10 rundliche, schattengebende, d. h. kalkhaltige Gallensteinchen. Operativ fand sich keine Entzündung der Gallenblase.

Wir ziehen aus dem soeben geschilderten Falle den wichtigen Schluß, daß auch bei positivem Steinbefund immer noch der Magen-Darmkanal untersucht werden muß, um einen

eventuell viel wichtigeren Hauptbefund, ein Ulcus ventriculi aut duodeni oder ein Neoplasma, nicht zu übersehen. Wenn aber die klinische und die röntgenologische Untersuchung außer dem Gallensteinverdacht bzw. sicheren Gallensteinbefund keine anderen pathologischen Befunde zutage fördert, dann wird man wohl kaum in der Annahme fehlgehen, daß das Leiden der betreffenden Patientin durch die Gallensteine bedingt ist, und wird sich leichter zur Operation unter geeigneten Umständen entschließen können.

Aus unserem übrigen Material führe ich noch einige Fälle an, bei denen die Röntgendiagnose differentialdiagnostisch von großem Werte war.

Fall 10. Frl. L. St. Neurasthenikerin mit unbestimmten Beschwerden in abdomine. Klinische Untersuchung ergibt durchaus negativen Befund. Röntgenuntersuchung des Magens und Duodenums war ebenfalls negativ. Als Nebenbefund 2 typische, erbsengroße Ringschatten (kleinere walzenförmige Cholesterinkalksteine). Auf Grund dieses einwandfreien Befundes wurden dann die Schmerzen der Patientin doch im Sinne einer Cholelithiasis gedeutet und die Patientin dementsprechend behandelt.

Bei vier anderen Patienten in höherem Alter bestand anamnestisch begründeter Verdacht auf ein Neoplasma des Magens oder der Gallenwege. In allen vier Fällen fanden sich aber in der Gegend der Gallenblase einwandfreie Steinschatten, die alle als Gallensteinschatten anzusprechen waren, da die seitliche Aufnahme dieselben vor die Wirbelsäule projizierte, währenddem bei rechtsseitigen Nierensteinen auf der seitlichen Aufnahme die Schatten sich auf die Wirbelkörper projizierten.

In einem anderen Falle lag die Vermutung Gallensteine bzw. Cholezystitis in weiter Ferne, weil der Patient seit 15 Jahren herzkrank war. Die rezidivierende Gelbsucht mit acholischem Stuhl und Herzarrhythmien wurde besonders, da sich der Zustand auf Diuretika erheblich besserte, auf eine Stauungsleber zurückgeführt, wobei gleichzeitig der Verdacht auf ein Neoplasma im Gebiete der Papilla Vateri geäußert wurde. Die Röntgenuntersuchung deckte einen typischen Solitärstein auf, und der Ikterus war dadurch erklärt.

Die praktische Erfahrung des direkten Gallensteinnachweises mit Hilfe der Röntgenaufnahme hat durchaus das bestätigt, was wir theoretisch berechnet und vorausgesagt haben.

Zusammenfassung.

1. Reine Cholesterinsteine können sich in besonders günstigen Fällen in Form von Aufhellungen zu erkennen geben.

2. Reine Bilirubinkalksteine entgehen dem direkten Röntgennachweis.

3. Gemischte Gallensteine sind nur dank ihres Gehaltes an anorganischem Kalk nachweisbar. Ist dieser Kalkgehalt ein sehr geringer, so entgehen sie dem direkten Röntgennachweis.

Die statistische Erfahrung ergibt ferner:

4. In 50% derjenigen Patienten, welche zahlreiche, facettierte, gemischte Steine in der Gallenblase aufweisen, gelingt der direkte Röntgennachweis derselben und damit die sichere Diagnose Cholelithiasis.

5. In 60% jener Fälle, welche einen oder einige wenige walzen- oder tonnenförmige, gemischte Steine aufweisen, kann die sichere Diagnose Cholelithiasis durch den direkten Röntgennachweis gestellt werden.

Als weitere wichtige Konsequenz aus unserer Arbeit ergibt sich folgendes:

6. In jedem Fall von röntgenpositivem Steinnachweis muß noch eine Untersuchung des Magen-Darmkanales mit Kontrastmahlzeit angeschlossen werden, weil gelegentlich der Stein oder die Steine ein Nebenbefund sind und als Hauptbefund sich ein Ulkus oder ein Neoplasma des Magens finden kann.

7. Die Röntgenuntersuchung erhärtet jene Erfahrung, daß der Gehalt an anorganischem Kalk für eine entzündliche Genese oder doch für das Hinzutreten einer Entzündung spricht.

8. Die Röntgenuntersuchung klärt uns bei direktem positivem Steinbefund auch über die Zahl, den Sitz, die Form und zum Teil die Art der Steine auf, Angaben, die im Fall einer sich anschließenden Operation von großem Werte sind.

II. Der indirekte Röntgennachweis von Gallensteinen mittels Kontrastfüllung des Magen-Darmkanals.

Im vorhergehenden Abschnitt haben wir uns ausschließlich mit dem direkten Gallensteinnachweis beschäftigt. Es steht zu erwarten, daß aber eine steingefüllte Gallenblase auch indirekte Symptome macht, besonders dann, wenn die Cholelithiasis mit einer Cholezystitis verbunden ist. So berichten in der Tat viele Autoren, wir nennen z. B. Altschul, Baer, Haenisch, Henschen, Lüdin, Schlesinger und viele andere, daß sie mehr oder weniger typische Symptome und Veränderungen am Magen-Darmtraktus beobachtet hätten, die im Zusammenhang mit einer Cholelithiasis stehen würden, und aus denen umgekehrt auf eine solche geschlossen werden könne.

Wir wollen die wichtigsten dieser indirekten Symptome am Magen-Darmkanal aufzählen, aber gleich schon darauf aufmerksam machen, daß diese Symptome nicht pathognomonisch sind, sondern im Gegenteil recht vieldeutig.

Von diesen indirekten Symptomen nennen wir:

1. Die Bulbusimpression, worunter wir eine Deformierung des Bulbus duodeni durch eine gestaute oder durch eine steinhaltige Gallenblase verstehen. Berg hat diese Bulbusimpressionen in einer eingehenden Untersuchung beschrieben (vgl. Ergebnisse der medizinischen Strahlenforschung, Band 2), ich kann mich darauf beschränken, auf seine Ausführungen hinzuweisen.

2. Der Megabulbus. Von Schinz wurde der Megabulbus beschrieben bei ptotischem Magen, hochstehender Flexura duodeno-jejunalis und gleichzeitigem Duodenum mobile. Ein solcher Megabulbus kann eine einfache anatomische Variation sein. Berg hat aber gezeigt, daß man im Anschluß an Erweiterungen des Halsteils der Gallenblase und an Erweiterungen des Zystikus mit ihren rinnenartigen Bulbusimpressionen häufig Passageerschwerung und Erweiterung des oralwärts gelegenen Bulbus duodeni beobachtet. Die kranke Gallenblase kann also zu einem Dauerbulbus und Megabulbus führen. Findet sich dann daneben noch eine Bulbusimpression, so dürften beide Symptome stark für eine Gallenblasenaffektion sprechen.

3. Die Pericholezystitis. Durch pericholezystitische Verwachsungen können die der Gallenblase direkt benachbarten Darmabschnitte, Duodenum, Magen und Flexura hepatica des Dickdarmes in die entzündlichen Adhäsionen hereinbezogen werden. Wir schließen aus der Verziehung, z. B. aus der Periduodenitis, aus der Perigastritis oder aus der Perikolitis auf eine Pericholezystitis. Die betreffenden Darmabschnitte sind verlagert und nach der Gallenblasenregion zu fixiert. Eine eigentliche Peribulbitis wird dabei seltener beobachtet. „Es ist vielmehr immer wieder erstaunlich, zu sehen, wie wenig das Füllungsbild des Bulbus selbst durch Einbettung in ausgedehnte Adhäsionen beeinflußt bleiben kann.“ (Berg.) Die Differentialdiagnose gegenüber Bulbusveränderungen und Periduodenitis auf dem Boden eines Ulcus duodeni ist als nicht sehr schwierig, wohl aber die Differentialdiagnose gegenüber andern entzündlichen Vorgängen an andern Organen, z. B. bei einem nach oben geschlagenen Appendix oder einem Neoplasma in der Nähe der Gallenblase. Die Diagnose der Pericholezystitis ist also röntgenologisch recht schwierig. Sie wird dadurch noch schwieriger, daß eine starke Pericholezystitis bestehen kann, ohne daß sie Symptome von seiten des Magen-Darmkanales bei der Röntgenuntersuchung macht. Im Zusammenhang mit weiteren Symptomen ist sie aber bei der Röntgendiagnose recht wichtig, denn Palmer fand z. B. in seinem Material nur in 8% sämtlicher Fälle von Gallenblasenaffektionen die Nachbarorgane nicht verzogen. Haenisch und auch Henschen halten sogar den Nachweis von Verziehungen für viel wichtiger als den direkten Gallensteinbefund, da er das Zeichen für einen akuten Prozeß an der Gallenblase sei. Dies ist allerdings nicht ganz richtig, denn Adhäsionen auf dem Boden einer längst abgelaufenen Pericholezystitis bleiben eben bestehen. Wenn der Pylorus rechts verzogen ist, so sprechen wir von einer adhäsiven Dextroposition des Pylorus infolge einer Pericholezystitis. Besonders deutlich tritt diese Verlagerung des Pylorus bzw. des Magens

im Liegen in Erscheinung. Der Pylorus muß dabei ausgesprochen rechts von der Wirbelsäule liegen. Der Bulbus duodeni ist dann ebenfalls rechts verlagert. Häufig ist aber in die pericholezystitischen Adhäsionen nur das Genu superius duodeni einbezogen oder die Pars descendens duodeni, welche mehr oder weniger deutlich leberwärts abgeknickt erscheint. Bei der Durchleuchtung muß festgestellt werden, ob es sich um eine zufällige scheinbare Abknickung oder Schleifenbildung bei einem Duodenum mobile mit eigenem Mesenterium handelt oder um eine dauernde, fixierte Abknickung. Im ersteren Falle handelt es sich um einen Zufallsbefund infolge einer anatomischen Variation. Pathologisch ist nur die Dauerfixation und die Dauerabknickung. Schließlich kann auch die Flexura hepatica in die pericholezystitischen Verwachsungen miteinbezogen, also gegen die Leber hinaufgezogen sein, so daß das Colon transversum in tiefem Bogen guirlandenförmig herabhängt, wie die „Wäsche an der Leine" (de Quervain).

4. Das Divertikel der Papilla Vateri. Nicht allzuselten beobachtet man divertikel- oder hernienartige Ausstülpungen in der Mitte der Pars descendens duodeni. Wir sprechen von ampullenartig erweiterter Papilla Vateri oder von einem Vaterschen Divertikel (vgl. Clairmont und Schinz). Solche Divertikel und solche Erweiterungen, welche bei Entzündung zur Gallenstauung führen können, sind dann ihrerseits manchmal die Ursache einer Cholelithiasis bzw. Cholezystitis. Es soll deshalb beim Befund eines Duodenaldivertikels immer die Gallenblase mit berücksichtigt werden.

5. Spastische Phänomene am Magen-Darmtraktus. Schon lange ist sogenannte duodenale Hypermotilität des Magens mit flüchtiger Bulbusfüllung (Kreuzfuchs und Eisler) bei Cholelithiasis beobachtet worden. Sie ist sowohl Verdachtsmoment für eine Gallenblasenerkrankung wie auch für ein Ulcus duodeni, und deshalb differentialdiagnostisch nicht allein zu verwerten. In anderen Fällen hat man einen ausgesprochenen Pylorusspasmus, einen Antrumspasmus (Lüdin) oder einen totalen Gastrospasmus (Schlesinger), letzteres z. B. in dem Moment, wo sich ein Konkrement den Durchtritt ins Duodenum zu erzwingen suchte, also im akuten Gallensteinanfall (Schlesinger). In anderen Fällen wurde aber bei der Probelaparotomie eine normale Gallenblase gefunden. Diese spastischen Phänomene scheinen eben also auch bei reinen Neurosen ohne organische Gallenblasenaffektion vorkommen zu können.

6. Den streng lokalisierten Druckpunkt. In jedem Falle von Gallenblasenaffektion ist vor dem Röntgenschirm der Druckpunkt zu prüfen und festzustellen, ob die auf Druck schmerzhafte Stelle wirklich in den Bereich der Gallenblase fällt und nicht etwa auf irgendeine Stelle des kontrastgefüllten Darmes. Wie bei allen Druckpunktuntersuchungen, ist natürlich auch der Gallenblasendruckpunkt als ausschließliches Symptom recht unsicher. Beim Vorhandensein anderer Symptome aber ist der Befund des streng lokalisierten und isolierten Druckpunktes der Gallenblase sehr wichtig.

Dies sind die hauptsächlichsten indirekten Symptome, auf die wir achten sollen. Wir wollen noch einmal betonen, daß jedes für sich recht vieldeutig ist, daß aber die Diagnose um so sicherer wird, je mehr indirekte Symptome vorhanden sind. Ihre Bedeutung liegt ferner darin, daß sie manchmal den Weg zur weiteren Erkennung des bestehenden Krankheitszustandes bilden. Auch an unserem Material mag nun festgestellt werden, welche indirekten Symptome wir beobachteten. Wir wollen dabei unterscheiden zwischen den Fällen, bei denen ein direkter Gallensteinnachweis geführt werden konnte, und denen, bei denen röntgenologisch nur indirekte Symptome festzustellen waren.

Impressionen des Bulbus duodeni, wie sie Berg ausführlich beschrieben hat, konnten an unserem Material nie in wirklich klassischer Ausführung festgestellt werden. Wir vermuten, daß dies daher kommt, daß wir auf dieses wichtige Symptom zu wenig geachtet haben und daß wir leider nie in Schräglagen untersuchten, also die Bergsche Technik vernachlässigten. In zwei Fällen aber waren deutliche Impressionen der großen Kurvatur des Magens

festzustellen. Einer dieser Fälle kam zur Operation, und man fand in der Tat eine stark vergrößerte, entzündlich veränderte Gallenblase, die aber gegen die Umgebung keinerlei Adhäsionen zeigte. Wir zweifeln nicht daran, daß bei Übung und richtiger Technik die Bulbusimpressionen viel häufiger festzustellen sind.

Pericholezystitische Adhäsionen, und damit im Zusammenhang Verziehungen der Nachbarorgane, haben wir sechsmal festgestellt. In einem Falle (Fall 3) gelang gleichzeitig auch der direkte Steinnachweis. Auf dem Röntgenogramm (Abb. 7) findet man eine besonders eindrucksvolle, knieförmige Abknickung der Pars descendens duodeni, die wir als typisch für derartige Verziehungen an diesem Darmabschnitt betrachten. Bei vier Fällen stand die Differentialdiagnose Ulcus duodeni — Gallenblasenerkrankung zur Diskussion. Gallensteine waren im Röntgenbild keine zu sehen, wegen der ausgesprochenen Verziehung des Duodenums entschieden wir uns für die Diagnose Pericholezystitis bzw. Cholezystitis, was in einem Falle durch die Operation bestätigt wurde. Die drei andern Fälle wurden durch entsprechende innere Therapie wesentlich gebessert. In einem Falle, dessen Röntgenbild in Abb. 9 skizziert ist, fanden wir eine ausgesprochene Dextroposition des Pylorus.

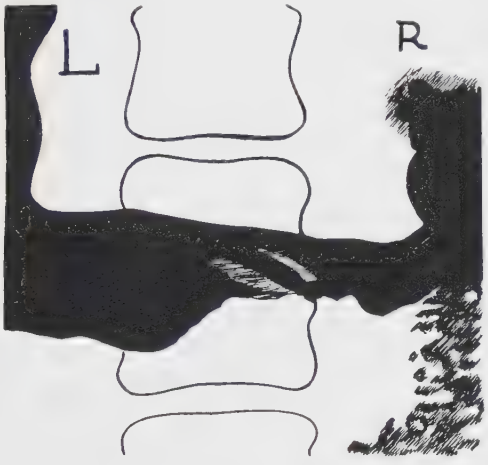

Abb. 9. (Fall 11, Frau A. L.) Dextroposition des Pylorus bei Pericholezystitis.

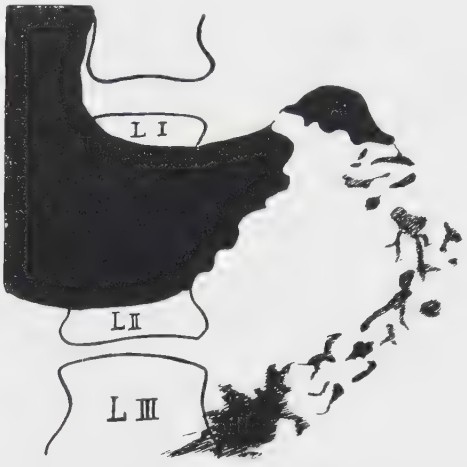

Abb. 10. (Fall 12, Frau Th. Fr.) Wandveränderung an der großen Kurvatur durch eine von der Gallenblase zur Magenwand ziehende Bride. Es wurde vom Röntgenologen die Diagnose Scirrhus praepyloricus gestellt. Die Pars descendens duodeni ist etwas nach rechts abgeknickt.

Fall 11. Frau A. L. Bei der Patientin bestanden seit zwei Jahren Kolikanfälle mit Ikterus; nie Fieber. Seit einem Jahr lokalisieren sich die Schmerzen, die vorher mehr unbestimmt im Abdomen auftraten, gegen die Magengrube. Stuhl fast schwarz.

Röntgenuntersuchung: Der Magen ist vier Stunden nach der Bariummahlzeit fast leer. Er ist nach rechts verzogen — erhöhte Rechtsdistanz. Das Duodenum füllt sich schnell und vollständig. Magen und Darm zeigen sonst keine pathologischen Veränderungen. Auf einer Aufnahme nach 9 Stunden sieht man ein spastisch kontrahiertes, stark gefülltes Kolon. Diagnose Pericholezystitis. Das Resultat der Leberfunktionsprüfung spricht ebenfalls für eine Affektion der Gallenwege. (Vgl. Abb. 9.)

Altschul hat erst kürzlich wieder darauf hingewiesen, daß gerade durch pericholezystitische Verwachsungen und ihre deformierende Wirkung auf die Darmkontur häufig dem Röntgenologen das Bild eines Skirrhus des Magens vorgetäuscht werden kann. Auch unser Material kann in dieser Beziehung mit einem Beispiel dienen:

Fall 12. Frau Th. Fr. kam zu einem Privatarzt mit der Klage über diffuse Abdominalbeschwerden und der Angabe, sie sei bereits im Ausland einmal genau untersucht worden und man habe einen Tumor in der Magengegend gefunden. Eine genaueste Untersuchung förderte keinerlei für Neo-

plasma typische Symptome zutage. Auch der Tumorbefund konnte nicht bestätigt werden. Vorsichtshalber wurde die Patientin aber doch zur Röntgenuntersuchung angewiesen.

Röntgenuntersuchung: Nach Einnahme des Bariumbreis ist der Pylorus anfänglich geschlossen, erst nach einer halben Stunde hat sich der Bulbus gefüllt. Außerdem zeigt sich eine auf zwei Aufnahmen durchaus identische Wandveränderung der großen Kurvatur knapp vor dem Pylorus. Es kann sich dabei um keine funktionelle Erscheinung handeln, und der Röntgenologe kommt zur Diagnose Scirrhus ventriculi partis praepyloricae. (Vgl. Abb. 10.)

Operativ findet man eine im ganzen nur wenig veränderte Gallenblase, die 7 bis pflaumengroße Steine enthält. Von der Gallenblase zur großen Kurvatur des Magens zieht eine strangförmige Bride, die wahrscheinlich die im Röntgenbild gesehene konstante Wandveränderung hervorgerufen hatte. Von irgendwelchen auf Ca. verdächtigen Veränderungen an der Magenwand ist nichts zu sehen. Duodenum völlig intakt. Ein Röntgenbild der herausgenommenen Steine läßt dieselben im ganzen als reine Cholesterinsteine imponieren, zeigt aber doch eine feine Kalkschale, die allerdings zur röntgenologischen Darstellung in vivo nicht genügte.

Röntgenologisch konnte die Pericholezystitis in unserem Material nur selten diagnostiziert werden, und oft genug fand man bei der Operation die schwersten Verwachsungen, ohne daß im Röntgenbild die geringste Andeutung davon zu sehen wäre.

Spastische Phänomene wurden in ausgesprochener Form im ganzen bei 13 Fällen beobachtet, viermal waren gleichzeitig dabei im Röntgenbild Gallensteine nachgewiesen worden, in fünf weiteren Fällen von diesen dreizehn wurde die Diagnose Gallenblasenerkrankung durch die Operation bestätigt. Meistens äußerten sich die Symptome in einer verlangsamten Entleerung des Magens nach der Bariummahlzeit, der viermal nach 4 Stunden noch zu einem Drittel mit dem Kontrastbrei gefüllt war. Dreimal wurden im Röntgenbild regelrechte spastische Zustände am Magen beobachtet, die dann in zwei Fällen zu Fehldiagnosen verleiteten:

Fall 13. Frau M. V. Seit einem Jahr leidet die Patientin unter Schmerzen im rechten Hypochondrium, die meist nachts auftraten, und zwar etwa zwei- bis dreimal pro Woche. Eine Karlsbader Kur war ohne Erfolg, es hatten auch nie eigentliche Kolikanfälle bestanden. Klinisch war starke Druckempfindlichkeit in der Magengrube, etwas weniger in der Gallenblasengegend zu konstatieren. Spannung des oberen rechten Rektus vermehrt. Blutprobe im Stuhl positiv (Diät nur angeblich fleischfrei, nicht kontrolliert).

Röntgenuntersuchung: Nach 5 Stunden findet sich noch ein großer tiefstehender Rest der Bariummahlzeit im Magen. Erhebliche Einziehung der kleinen Kurvatur im Gebiete des Bulbus, letzterer füllt sich schlecht. Bei Rückenlage bildet sich ein kompletter Sanduhrspasmus aus. In Bauchlage präpylorisch unscharfe Begrenzung des Füllungsbildes in der Gegend des Pylorus, Bulbus nur mangelhaft gefüllt. Es besteht röntgenologisch starker Verdacht auf präpylorisches Geschwür, eventuell Ulcera duodeni.

Operation: Magen, Duodenum und Pylorus sind vollständig intakt. Keine pericholezystitischen Verwachsungen. Die Gallenblase überragt den freien Leberrand um 1 cm; keine Entzündung der Serosa. Im Zystikushals sind einige deutliche Konkremente zu fühlen, Choledochus und Hepatikus sind bei der Sondierung frei durchgängig. Cholezystektomie. Patientin wurde geheilt entlassen.

In diesem Falle sind wohl die kleinen Konkremente im Gallenblasenhals für den Symptomenkomplex verantwortlich zu machen. Wahrscheinlich ist er durch Durchtrittsversuche der Steine durch die Gallengänge verursacht, denn irgendwelche makroskopischen und mikroskopischen Entzündungserscheinungen konnten an der Gallenblase nicht konstatiert werden. Bei einer andern Patientin bestand klinisch ein ganz ähnliches Bild, und auch hier wurde auf Grund des Röntgenbefundes die Diagnose Ulcus duodeni für wahrscheinlicher gehalten als Cholelithiasis (Pylorusspasmus und flüchtige Bulbusfüllung). Die Operation zeigte Magen und Duodenum intakt, die Gallenblase war stark entzündet, enthielt einige Konkremente und wies ausgedehnte pericholezystitische Verwachsungen mit der Umgebung auf.

In zwei Fällen waren Auswirkungen auf die tieferliegenden Darmabschnitte zu konstatieren, die einmal bei gleichzeitigem Steinbefund zu ileusartigen Erscheinungen am Dünndarm führten, und da die Untersuchung sonst keinerlei Anhaltspunkte für ein Ileus zutage

förderte, mit dem Steinbefund in Zusammenhang gebracht wurden (vgl. Krankengeschichte des Falles 7). Endlich wurde in einem Falle röntgenologisch nichts anderes gefunden als eine außerordentliche Blähung des Dünndarms und Kolons. Klinisch war eine Affektion der Gallenblase wahrscheinlich. Bei der Operation fand man zwei erbsengroße Steine im Zystikus und fünf ebensolche in der Gallenblase. Diese war durch pericholezystitische Verwachsungen stark nach unten gezogen.

Gerade die unter diesem Gesichtspunkte zusammengefaßten Symptome sind nun doch außerordentlich vieldeutig, und so ist es begreiflich, wenn Pribram ihnen für die Diagnose der Gallenblasenerkrankung jede Bedeutung abspricht. Wichtig ist aber, daß sie doch den Verdacht auf eine Gallenblasenaffektion erwecken können.

Die Druckpunktlokalisation. In 9 Fällen unseres Materials findet sich im Röntgenbericht eine genaue Angabe über die Lokalisation des Druckpunktes. In 2 Fällen davon wurden aber bei der Operation völlig normale Verhältnisse angetroffen; die Gallenblase zeigte nicht die geringsten pathologischen Veränderungen. Anderseits wurde in einem andern Falle die druckschmerzhafte Stelle als im Bezirk des Duodenums liegend fixiert und, da die Anamnese schon auf Ulcera duodeni hinwies, diese Diagnose röntgenologisch bestätigt. Bei der Operation fand man das Duodenum normal, die Gallenblase war hingegen in breite, flächenhafte Verwachsungen eingebettet und die Diagnose mußte post operationem in Cholecystitis chronica korrigiert werden.

In 29 Fällen, von denen 19 durch die Operation als gallenblasenkrank erkannt wurden, war das Röntgenbild vollständig normal, ohne direkte oder indirekte Symptome für eine Gallenblasenaffektion. Dabei war allerdings in 8 Fällen nur eine einfache Aufnahme der Gallenblasengegend gemacht worden ohne Untersuchung des Darmtraktes mit Kontrastmahlzeit. Bemerkenswert mag auch sein, daß die Fälle (es sind deren neun), die die kürzeste Anamnese aufweisen (einige Tage bis höchstens 4 Wochen), durchweg negativ waren.

Tabelle 2.

Gesamtzahl der röntgenologisch (ohne Kontrastfüllung der Gallenblase) untersuchten Fälle (davon: ♀ 56, ♂ 15)		71
Im Röntgenbild positiver Steinbefund		21 = ca. 30 %
davon operiert	11	
Motilitätsstörungen und Spasmen		13 = ca. 18 %
davon im Röntgenbild gleichzeitig positiver Steinnachweis	4	
Operation ergibt krankhaft veränderte Gallenblase	5	
Röntgenologische Druckpunktbestimmung in der Gallenblasengegend		12 = ca. 17 %
davon Gallenblase im Operationsbefund normal	2	
Gallenblasenaffektion durch Operation bestätigt	7	
Verziehung der Nachbarorgane		6 = ca. 8 %
gleichzeitiger Steinbefund im Röntgenbild	1	
Gallenblasenaffektion durch Operation bestätigt	2	
Röntgenologisch vollständig negativer Befund		29 = ca. 42 %
Gallenblasenaffektion bei der Operation	19	
Gallenblase intakt	1	
Fälle, bei denen das Röntgenbild die differentialdiagnostische Entscheidung brachte		24 = ca. 34 %
davon Fehldiagnosen	6	
bestätigte Differentialdiagnosen gegen Ulcus ventriculi oder duodeni	13	
gegen Karzinom	5	
gegen Nierensteine (Pyelographie)	4	
gegen andere Krankheiten	3	

Zusammenfassung.

1. Die indirekten Symptome können für die Diagnose der Gallenblasenaffektionen wichtige Fingerzeige bieten.

2. Besonders wird zu achten sein auf Impressionen des Bulbus durch die Gallenblase, das Bestehen eines Megabulbus, Verziehungen und Verlagerung des Duodenums, des Magens und der Flexura hepatica, sowie auf die am gesamten Magen-Darmtrakt möglichen spastischen Phänomene. Der streng lokalisierte Druckpunkt stellt für die differentialdiagnostischen Überlegungen ein wertvolles Moment dar.

3. Die indirekten Symptome sind für sich allein durchaus vieldeutig, je mehr davon vorhanden sind, um so sicherer ist die Diagnose. Zusammen mit einem gelungenen Steinnachweise sind sie imstande, uns über den Charakter der bestehenden Cholelithiasis wichtige Aufschlüsse zu geben.

4. Um sich vor Fehldiagnosen zu schützen, müssen alle Möglichkeiten der Interpretation der einzelnen Symptome ins Auge gefaßt werden.

5. In 40% unserer Fälle waren indirekte Symptome, einzeln oder kombiniert, nachweisbar; nur in zwei Fällen wurde dabei die Gallenblase bei der Operation unverändert gefunden.

III. Die Darstellung der Gallenblase mit Tetrajodphenolphthalein.

Wir haben im Abschnitt I ausgeführt, daß der direkte positive Steinnachweis nur in etwa der Hälfte sämtlicher Steinträger gelingt. In einigen andern Fällen infektiöser Steinbildung treten daneben, genau so wie in einzelnen Fällen von positivem Steinbefund, indirekte Röntgensymptome auf in Form von Narbensträngen, Verziehungen oder spastischen Phänomenen, die aber recht vieldeutig sind (vgl. Abschnitt II). Es wäre deshalb ein großer Vorteil, wenn man durch irgendein Kontrastmittel Absorptionsdifferenzen setzen könnte, welche die direkte Darstellung der Gallenblase ermöglichen.

Es sind viele Versuche gemacht worden. Ich nenne nur die Autoren Henschen, Meyer-Betz, Bischoff, Burckhardt und Müller, die sich in verschiedener Richtung um eine brauchbare Methode bemühten. Eine neue Idee brachte erst Graham (1924). Er suchte nach einem Mittel, das, dem Körper einverleibt, mit der Galle wieder aus dem Körper ausgeschieden würde und sich in der Galle anreicherte. Schon längere Zeit war ja als Mittel zur Funktionsprüfung der Leber das Tetrachlorphenolphthalein empfohlen worden. Es war nun naheliegend, in dieser Verbindung, die mit der Galle aus der Leber ausgeschieden wird und sich in der Tat in der Galle anreichert, das Halogen Chlor durch ein anderes Halogenid von höherem Atomgewicht und größerer Atomnummer zu ersetzen. Dann war zu erwarten, daß wegen der gesteigerten Absorptionsfähigkeit dieses Halogenes die Kontrastfüllung der Gallenblase gelingen würde. Anfänglich wurde Tetrabromphenolphthalein verwendet (Atomnummer des Brom 35), neuerdings verwendet man mit noch größerem Vorteile Tetrajodphenolphthalein (Atomnummer des Jods 53).

Über die Erfolge und Schwierigkeiten mit dieser Methode ist in zahlreichen Publikationen in der Fachpresse berichtet worden. Unsere eigenen Erfahrungen beschränken sich allerdings auf eine relativ geringe Zahl von Versuchen, über die hier noch kurz berichtet werden soll:

Unter Anlehnung an die von Pribram und Grunenberg gegebenen Vorschriften hat sich an der medizinischen Klinik Zürich (Prof. Dr. Naegeli) etwa folgendes Vorgehen als zweckmäßig erwiesen: Die Dosierung schwankt zwischen 3—5 g Tetrajodphenolphthalein, und zwar wenden wir die höchste Dosis von 5 g nur bei kräftigen Männern an, während wir bei Frauen 3 g nicht übersteigen. Wir stellen uns eine sterile 3proz. Lösung her und infundieren 100—150 bis mehr Kubikzentimeter dieser Lösung intravenös. Die Dauer der Infusion soll mindestens 10—15 Minuten betragen. 10—20 Minuten vor der Infusion erhält der Patient 1—2 ccm Hypophysin und 1—2 mg Atropin intragluteal. Nach der Infusion

bleibt der Patient im Bett liegen, Sitzen muß streng vermieden werden. Röntgenuntersuchung 10 bis 12 Stunden nach der Infusion. Kostregel während des Versuches: Am Vortage vor der Infusion, also 2 Tage vor der Röntgenuntersuchung, nur Schleim-Breidiät. Ferner Entleerung des Patienten durch Rhizinus am Morgen und einen Einlauf am Abend dieses Tages. Am Tage der Infusion erhält der Patient nur Tee und Zwieback; kein weiteres Abführen, außer eventuell am Morgen nochmals einen Einlauf. Die Infusion wird gewöhnlich abends um 6 Uhr gemacht. Andern Morgens zwischen 8 und 12 Uhr werden dann die Aufnahmen vorgenommen, in der Regel zwei im Abstand von 4 Stunden. Neuerdings lassen wir bei der Vorbereitung des Patienten das Atropin weg, da dadurch der Funktionsablauf der Gallenblase und der Gallenausführungswege beeinflußt wird und Fälschungen der Beobachtung möglich sind.

An der Klinik wurde in 16 Fällen das Verfahren von Graham in Anwendung gebracht. Trotzdem es sich um Anfangsversuche handelte, ist das Resultat doch recht ermutigend. Bei den beiden ersten Fällen kam die Gallenblase zur Darstellung, es wurde aber damals noch mit dem Bromsalz gearbeitet, wie auch noch in späteren Fällen; erst die Verwendung des Jodsalzes brachte die dichten und kontrastreichen Bilder. Einer der Patienten dieser ersten Versuche zeigte nach der Injektion des Tetrabromphenolphthaleins erhebliche Kollapserscheinungen mit starkem Erbrechen, das mit Atropin erfolgreich bekämpft wurde. Es war dies übrigens der einzige Fall, bei dem wir einigermaßen schwere Nebenerscheinungen beobachteten. Bei den weiteren Versuchen wollte man durch rektale Applikation die Nebenerscheinungen vermeiden. Als Dosierung nahmen wir für diese Applikationsmethode die Dosis von 0,12 g pro Kilo Körpergewicht an. (Grosset und Löwy geben als Norm für die intravenöse Applikation 0,046—0,075 g Tetrabromphenolphthalein pro Kilo Körpergewicht an.) Tatsächlich gelang es auch in einem Falle 10 g Tetrabromphenolphthalein einem Patienten per Klysma beizubringen, und nach 16 und 20 Stunden war die Gallenblase auf der Röntgenplatte deutlich sichtbar. Stegemann[1]) hat neuerdings die rektale Methode wieder warm empfohlen, doch waren die Versuche anderer Untersucher nicht von gleichem Erfolg begleitet wie bei Stegemann. Auch bei uns war in drei weiteren Fällen bei rektaler Applikation des Kontrastsalzes das Untersuchungsresultat wegen der doch recht unsicheren Resorption vom Dickdarm aus nicht verwertbar. In späteren Untersuchungen haben wir dann stets die intravenöse Injektion angewendet.

Abb. 11. Gallenblasen nach Injektion von 5,0 g Tetrabromphenolphthalein intravenös. An der rechten Kontur deutliche Aussparung im Schattenbild der Gallenblase, die als Steinaussparung gedeutet wurde. Bei der Operation fand man die Gallenblase normal.

In 4 Fällen wurde die Diagnose Cholesterinsteine in der Gallenblase gestellt. Darunter waren 2 Fälle, bei denen man randständige Füllungsdefekte in der Blasenkontur glaubte feststellen zu können, bei der Operation fand man aber beide Male eine völlig intakte Gallenblase ohne Steine (vgl. Abb. 11). In einem dritten Falle zeigte die Röntgenaufnahme nach der Kontrastfüllung deutliche, zentral gelegene Aussparungen im Schattenbild der Gallenblase. Die Operation bestätigte die Steindiagnose, es wurden zahlreiche, bis haselnußgroße Steine in der sonst wenig veränderten Gallenblase gefunden, einer derselben ergab einen durch Chloroform nichtextrahierbaren Rückstand von 15,6%. Im vierten Falle endlich betrug der Chole-

[1]) Zitiert nach Presser.

steringehalt der Steine nur zirka 77%, dennoch stellten sie sich bei der Röntgenuntersuchung als Aussparung dar, wenn auch nur mit Mühe erkennbar, auch dieser Fall wurde durch die Operation bestätigt.

In zwei Fällen war, trotz korrekter Injektion, auf der Platte nichts zu sehen, bei der Operation wurde in beiden Fällen eine ziemlich schwer veränderte Gallenblase mit Konkrementen gefunden. In einem weiteren Falle war auch die Darstellung nicht gelungen. Auf einer

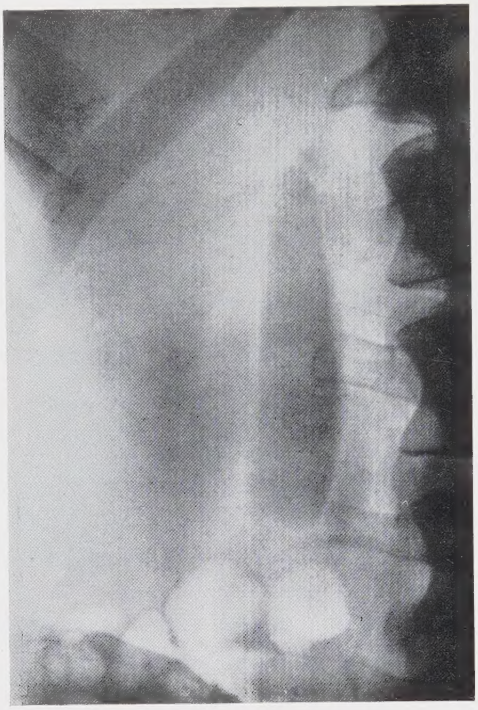

Abb. 12. (Frl. A. B.) Darstellung der Gallenblase nach Injektion von 5,0 Tetrajodphenolphthalein. Aufnahme 16 Stunden nach der Infusion.

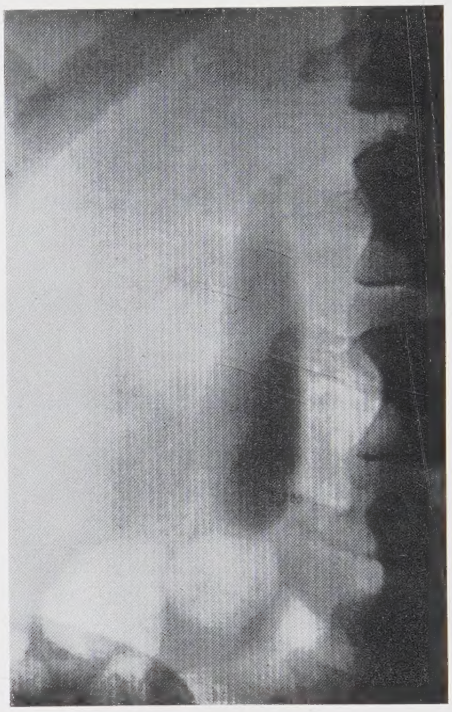

Abb. 13. (Vgl. Abb. 12.) Aufnahme der Gallenblase desselben Falles 4 Stunden später. Der Schatten ist etwa 1 cm kürzer, breiter und intensiver infolge Kontraktion der Gallenblase. Gallenblase bei der Operation völlig normal.

Tubusaufnahme der Gallenblase ohne Kontrastmittel konnte man einen etwa kirschgroßen Stein im Zystikus sitzend feststellen, der die Gallenblasenfüllung verhindert hat. In 4 Fällen war die Darstellung der Gallenblase einwandfrei gelungen, davon wurde einer operiert und die Gallenblase völlig gesund gefunden, 2 Fälle waren neurotische Patientinnen, die wahrscheinlich gallenblasengesund waren. Das vierte Resultat wurde in allerjüngster Zeit gewonnen, und hier konnte nun zum erstenmal die Kontraktion der Gallenblase zur Anschauung gebracht werden: bei der Aufnahme nach 20 Stunden war die Gallenblase gut 1 cm kürzer, etwas breiter und der Schatten intensiver als bei der Aufnahme nach 16 Stunden. Operationsbefund: Gallenblase normal (vgl. Abb. 12 und 13).

Zusammenfassung.

1. Die Cholezystographie ist ein wertvolles Diagnostikum für die Erkennung der Gallenblasenaffektionen.

2. Die zuverlässigste Methode der Einführung des Kontrastmittels ist immer noch die intravenöse Injektion. Bei enteraler Zuführung (oral, duodenal oder rektal) ist die Resorption des Mittels zu unsicher, um aus dem Resultat der Untersuchung gültige Schlüsse ziehen zu können.

3. Durch die Kontrastfüllung der Gallenblase können einmal reine Cholesterinsteine, die einem direkten Nachweis im Röntgenbild entgehen, zur Darstellung gebracht werden. Sie erlaubt uns ferner Störungen in der Form und der Funktion dieses Organes und seiner Ausführungswege nachzuweisen. Sowohl ein negatives als auch ein positives Untersuchungsresultat berechtigt zu zuverlässigen diagnostischen Schlüssen.

Tabelle 3.

Bezeichnung des Falles und Zustand der Gallenblase	Bezeichnung der Abb.	Größe und Gewicht des Steins	%-Gehalt an Rückstand	Darstellbarkeit im Röntgenbild
Fall 2, Frau H.: Gallenblase stark vergrößert, Netz und Kolon adhärent	Nr. 1 in Abb. 3, 4, 5, 6	Zystikusstein, Gesamtgewicht 6,735 g		
		Schale 2,865 g	20,9 %	gerade sichtbare Schattengebung
		Kern 3,870 g	42,8 %	intensiver Schatten
	Nr. 2 in Abb. 3, 4, 5, 6	Gallenblasenstein 1,392 g	49,8 %	intensiver Schatten
Fall 4, Frau A. A.: Galle stark eingedickt. Gallenblasenwand äußerst dünn	—	haselnußgroßer Stein 1,290 g	24,0 %	gut sichtbarer Schatten
Frau L. P.: stark bindegewebig veränderte Gallenblase, vom Netz überlagert	—	a) haselnußkerngroßer Stein 0,735 g	19,0 %	zarte marmorierte Schattenzeichnung der Gallenblase
		b) kirschgroßer Stein 2,190 g	15,0 %	
Fall 3, Frau L. M.: Gallenblase stark geschrumpft und mit der Umgebung schwartig verwachsen	Abb. 9	spielwürfelgroßer Stein 3,150 g	15,5 %	charakteristischer Ringschatten
Fall 8, Frl. I. D.: Stein im Zystikus, Gallenblasenwand normal	Nr. 3 in Abb. 4, 5, 6 Stein	haselnußgroßer Stein 2,940 g	10,2 %	deutlicher homogener Schatten
Frl. A. B.: Gallenblasenwand dünn, Schleimhaut atrophisch	—	kirschgroßer Stein 1,105 g	15,3 %	kein Schatten
Frl. K. R.: Gallenblase geschrumpft, wenig dickflüssige Galle	—	spielwürfelgroßer Stein 2,230 g	7,1 %	kein Schatten
Frau A. H.: Gallenblasenwand ödematös durchtränkt, Wanddicke 4 mm	—	kirschkerngroßer Stein 0,960 g	22,9 %	Darstellung nach Graham feine Aussparung im Gallenblasenschatten
			11,4 %	
Herr A. R.: stark geschrumpfte, mit der Umgebung breit verwachsene Gallenblase	—	kleinkirschkerngroßer Stein 1,090 g		Darstellung nach Graham gelingt nicht
			10,0 %	
Fall 17, Frl. H. R.: Gallenblasenwand geschrumpft, Verwachsungen	Nr. 5 in Abb. 4, 5	kirschkerngroßer Stein 2,585 g		deutliche Aussparungen im Füllungsbild

Literatur.

1. Altschul: Fortschr. d. Röntgenstr. 33/5. — 2. Anschütz: D.m.W. 1926/43. — 3. Aschoff: D.m.W. 1926/42, S. 1755. — 4. Béclère et Duval: Arch. d'électricité méd. 1919, S. 317. — 5. H. H. Berg: D.m.W. 1925/16; Erg. d. med. Strahlenforschung, Bd. 2 („Die direkten Röntgensymptome des Ulcus duodeni und ihre klinische Bedeutung"). — 6. v. Bergmann: D.m.W. 1926/42, S. 1757. — 7. B. Bisbinie M. Lambranki: Osservazioni radiologiche sulla calcolosis biliare, Modena 1925. — 8. Russell D. Carman: The Lancet 209. — 8a. Clairmont und Schinz: Zur Diagnose u. Chirurgie d. Duodenaldivertikel. D. Zschr. f. Chir. 159, S. 304. — 9. Glover H. Copher: Journ. of the americ. med. assoc. 48/25. — 10. M. Einhorn, W.H.Stewart and H.J.Ryan: Med. Journ. and record 122/2. — 11. A. W. George and H. D. Leonard: The pathological gallbladder, roentgenologically considered (Paul Höber Verlag, New York 1922). — 12. Otto Geyer: Fortschr. d. Röntgenstr. 33. — 13. Graham und Mitarbeiter: Journ. of the americ. med. assoc. 85/13, 82/8;

Ann. of clin. med. 1924/3/1; Ann. of surg. 1924/80/3. — 14. A. Grosset et G. Loewy: Bull. méd., Jg. 39, 1925/12. — 15. Haenisch: Röntgenuntersuchung der Gallenblase und der Gallensteine in Rieder-Rosenthal 1924. — 16. Karl Hermann: D.m.W., Jg. 51, 1925/40; Kongreßheft der Fortschr. d. Röntgenstr. 1925/33; Fortschr. d. Röntgenstr. 34/3. — 17. Heuser: Kongreßheft der Fortschr. d. Röntgenstr. 1925/33, S. 125. — 18. Henschen: Schweiz.m.W. 1921/52. — 19. Kalk und Schoendube: Kl.W. 1924. — 20. Laroche: Journ. méd. franç. 1923/12/5. — 21. Lewes, Gregory, Cole: Med. and surgic. journ. 1915. — 22. P. Lignac et A. Devois: Journ. de radiol. et d'électricité 8/7. — 23. Moore, Sherwood: Americ. journ. of roentgenology and radiumtherapy 1925/13/6. — 24. Naunyn: Die Cholelithiasis, Verlag Vogel 1892. — 25. Bernhard H. Nichols: Radiology 1925/55/25. — 26. Palmer: Americ. journ. of roentgenology, November 1923, S. 901. — 27. B. O. Palefsky: Med. journ. and record 1925/121. — 28. Pordes: Fortschr. d. Röntgenstr. 33. — 29. Parturier et Baudon: Scalpel, Jg. 78, 1925/32. — 30. Pribram, Grunenberg und Strauß: D.m.W., Jg. 51, Nr. 35; Fortschr. d. Röntgenstr. 34/1—2. — 31. Pribram: D.m.W. 31, S. 1291 („Über ein neues Kontrastmittel zur röntgenologischen Darstellung der Gallenblase"); Referat auf dem Röntgenkongreß 1926. — 32. Presser: W.m.W. 1926/32. — 33. Rieder: Fortschr. d. Röntgenstr. 28/6. — 34. Roseno: D.m.W. 1926/46, S. 1949. — 35. Sabatini e Milani: Policlinico, sec. prat., Jg. 32, 1925/18. — 35a. H. R. Schinz: Das Ulkusleiden im Röntgenbild. Archiv u. Atlas der normalen u. patholog. Anatomie, Erg.-Bd. 34 der Fortschr. d. Röntgenstr. — 36. Schittenhelm und Wels: In Schittenhelm, Lehrbuch der Röntgendiagnostik. — 37. Schütze: Fortschr. d. Röntgenstr. 28/3. — 38. Silverman, N. Daniel and Murville: Surgeon, gynecol. and obstetric. 1925/41/3, S. 208. — 39. Torinoumi: Zum Aufbau und Umbau der Gallensteine. Grenzgeb. d. Med. u. Chir. 37. — 40. C. O. Strauß: Röntgenkongreß 1926. — 41. Whitacker, Lester, Milliken and Vogt: Surgeon, gynecol. and obstetric. 1925/40/6.